

فرنوم لب فك بالاوارائه تکنیک ساده فرنگتومی V- پلاستی

دکتر علی اکبر خوشخونزاد^x

فرنوم یا فرنولوم بر حسب تعریف Miller¹ نمشانی است که دو قسمت را بهم متصل می کند، بطوریکه در حرکت هر کدام محدودیتی ایجاد نماید، در حفره دهان فرنوم در نواحی مختلف دیده می شود:

۱- لبی فکی بالا و فك پائین که به آن مهار لبی نیز اطلاق می شود.

۲- زبانی فك پائین که از زبان به ناحیه بین دو سائترال در قسمت میانی ادامه می یابد.

۳- در ناحیه پرمولرهای فك پائین و فك بالا.

فرنوم ممکن است بصورت يك لایه و ساده و یا ممکن است چند لایه و مرکب باشد اگر چسبندگی فرنوم در خط لثه و مخاط آلونول و لثه چسبنده باشد مشکلی ایجاد نمی نماید و هر چه بطرف لبه لثه و لثه آزاد ادامه یابد مسائل مربوط به فرنوم بلند را به دنبال خواهد داشت. غالباً به نقش فرنوم در درمانهای پریدنتال و ارتدنتیک در ایجاد ضایعه و مشکل عود پس از درمان، در درمانهای ذکر شده توجه لازم نمی شود. بایستی بررسی دقیق بین تخریبهای استخوانی در ناحیه ثنائی میانی و ایجاد فاصله و لقی بین این دندانها و موجودیت يك فرنوم در این ناحیه انجام گردد.

فرنوم لبی قدامی فك بالا:

Angle اولین بار مشکل فرنوم میانی فك بالا را در ارتباط با درمان های ارتودنسی بیان می دارد و Angle (۱۹۰۷) و Kelsey (۱۹۳۹) معتقدند که چسبندگی فرنوم باعث ایجاد دیاستم بین دندانهای ثنائی میانی بالا

می گردد و پیشنهاد کردند که لیگامانها را بصورت Split برداشته و ناحیه کوتریزه گردد و از کوکائین موضعی جهت بیحسی استفاده شود. Kazanjian جراح دهان در سال (۱۹۲۴) تکنیکی جهت عمیق کردن وستیبول را ارائه داد که بر تکنیک برداشتن فرنوم غیر طبیعی ترجیح داده شد.

در سال (۱۹۲۱) Davis اصول جراحی فرنوم را

^x - استادیار پریدنتیکس دانشکده دندانپزشکی دانشگاه علوم پزشکی و خدمات بهداشتی، درمانی تهران.

و ایجاد پاکت در رابطه با تحلیل لثه بدلیل کشش فرنوم توجیه می کنند و از نظر مشکلات پریودنتال و تحلیل لثه، فرنوم در قسمت میانی لب پائین بیشتر مشکل آفرین است.

در سال (۱۹۶۴) Corn تکنیک Reposition کردن فرنوم فك بالا را در طفل ۵ ساله انجام می دهد که تا قبل از این زمان این تکنیک در اطفال تأیید نشده بود.

در مطالعات Ewen و Pasternak (۱۹۶۴) سانترالهای بالا بوسیله ارتودنسی درمان شدند و بوسیله نگاهدارنده ثابت شدند. پس از برداشتن نگاه دارنده مجدداً فضا باز گردید، در این مطالعه تعدادی از بیماران که قطع فرنوم توام با ژنژیوکتومی در ناحیه فرنوم انجام شده فضا پس از برداشتن نگاهدارنده ثابت ماند. فرنوم به چهار نوع از نظر چسبندگی تقسیم می گردد:

۱- چسبندگی موکوزالی Mucosal Attachment، در این حالت فرنوم در حد اتصال لثه و مخاط MGJ می باشد.

۲- چسبندگی لثه ای Gingival Attachment، چسبندگی فرنوم به لثه چسبیده می باشد.

۳- چسبندگی پاپی Papilla Attachment، چسبندگی فرنوم به پاپی بین دندانی ادامه دارد.

۴- چسبندگی عمقی پاپی Papilla Penetrating Attachment به نوعی اطلاق می شود که چسبندگی در عمق پاپیل بین دندانی تا لثه در قسمت پالاتال ادامه می یابد.

تنوع این چسبندگیها در جدول صفحه بعد مشاهده می شود.

چنانچه در جدول نشان می دهد، چسبندگی عمقی که مشکلات ارتدنتیک می تواند ایجاد نماید فقط ۱۶ درصد از تمام چسبندگیهای فرنوم

که پایه جراحیهای کنونی است ارائه داد. مسئله ضرورت جراحی فرنوم مورد اختلاف ارتودنتیستها است (Tait ۱۹۲۹) نشان داده است که دیاستم سانترال بالا بدون درمان خودبخود بسته شده است.

در مقالات مجله بین المللی ارتودنسی (۱۹۳۹) مخالفان زیادی در این باره اظهار نظر نمودند و پیشنهادی توسط Dewey و همکاران مبتنی به برداشتن تمام فرنوم فك بالا توصیه می گردد، مگر آنکه فرنوم طبیعی باشد و وجود فرنوم غیر طبیعی موفقیت درمان ارتودنسی را به مخاطره نیاندازد. Davis (۱۹۳۱) اظهار می دارد از نقطه نظر ارتودنسی امکان بسته شدن موفقیت آمیز فضای بین بدون برداشتن توده بافتی بین این دو دندان حتی اگر موقتاً هم این فضا بسته شود نخواهد بود. Kelsey اعتقاد دارد که فرنوم آنورمال بایستی برداشته شود و پیشنهاد می کند که اگر لب بیمار کشیده شود و روی فرنوم فشار آورده شود و ناحیه اتصال فرنوم سفید گردد آنرا فرنوم غیر طبیعی نامگذاری می نمایند. Taylor در مطالعه ۱۹۶۷ کودک ۱۸ تا ۲۱ سال ۷۵ مورد دیاستم بین سانترال داشتند که اعتقاد دارد مربوط به فرنوم نیست و درباره لزوم جراحی اظهار می دارد که به وسیله درمان ارتودنسی دیاستم قابل درمان است و با فشار ارتودنسی این بافت اتروفی خواهد شد.

اکثر ارتودنتیستها معتقدند که قبل از رویش کامل لاترالها و کانینها لزومی جهت درمان جراحی نیست و پس از رویش کانینها بایستی لزوم جراحی بررسی گردد.

پریودنتیست ها لزوم جراحی فرنوم را در ابعاد مختلف بررسی می کنند مثل اشکال در مسواک زدن و ترومای حاصل از آن، تجمع پلاک

نظر پریودنتالی در رابطه با تحلیل لثه و ایجاد پاکتهای پریودنتال بیشتر مورد نظر است. در دیاستم بین دو ثنایای میانی بالا ارتباط آن با فرنوم بیشتر مشاهده می شود و دیاستم

قدامی در فك بالا می باشد که در اینجا تکنیک ساده ارائه داده شده همراه با حذف این چسبندگی بین دندان ضرورت دارد. کشش لثه و جدا شدن لثه از دندان بواسطه

درصد انواع چسبندگی فرنوم قرن قدامی فك فرنوم قدامی فك پائین

بالا	چسبندگی موکوزالی
۹۲/۱	۴۶/۵
۶/۵	۲۴/۳
۶۷	۳۱
۱/۲	۱۶
	چسبندگی لثه ای
	چسبندگی پایی
	چسبندگی عمق پایی

در فك پائین مسئله فشار زبان و ضایعات پریودنتال بایستی مورد توجه قرار گیرد.

در درمان فرنوم فك بالا اکثراً فرنکتومی به تنهایی راه درمان است، در صورتیکه درمان فرنوم فك پائین غیر از فرنکتومی امکان ضرورت پیوند آزاد لثه ای بدلیل کمبود لثه چسبنده وجود دارد.

فرنوم بلند توجه پریودنتیست ها را در رابطه با تحلیل لثه و عریان شدن ریشه دندان بخود معطوف داشته Gottlieb (۱۹۲۷) و Hirschfeld (۱۹۳۹) جزو اولین کسانی هستند که مشکلات پریودنتالی را در رابطه با فرنوم توصیف نموده اند. Hirschfeld معتقد است که فرنوم بلند

حرکت لب توسط فرنوم را Pull Syndrome می نامند، این کشش لثه ای از عوامل اتیولوژیک بیماری پریودنتال است.

جدول زیر نسبت چسبندگی فرنوم قدامی فك بالا و پائین را نشان می دهد:

در چسبندگی پایی و عمق پایی چه در فك بالا و چه در فك پائین درصد بالای کشش فرنوم و ضرورت فرنکتومی در رابطه با ایجاد مشکلات لثه مشاهده می گردد.

فرنوم فك بالا بیشتر در رابطه با درمان دیاستم بین دو ثنایای میانی بالا و عود ناراحتی پس از درمان ارتودنسی مورد نظر بوده است، در صورتیکه فرنوم فك پائین از

درصد سننوم کشش

فرن قدامی فك پائین	فرن قدامی فك بالا	چسبندگی موکوزال
۶/۵	۴/۵	چسبندگی لثه ای
۷۶/۲	۵۳/۴	چسبندگی پایی
۱۰۰	۱۰۰	چسبندگی عمق پایی
۱۰۰	۸۴	

در تکنیک فرنوتومی که در جابجائی فرنوم در شکل نشان داده می شود ضرورت چنین درمان بر اینجانب مشهود نیست و تنها در جائیکه فرنوم جزئی از لثه چسبیده باشد با اپیکالی کردن آن باعث حفظ لثه چسبیده خواهد شد و در فرنوتومی ناحیه پرمولرپائین انجام داده ام موجه می باشد وگرنه با تکنیک ارائه شده نیاز به فرنوتومی فرنوم لبی فك بالا نیست. در تکنیک معمول فرنکتومی شکل همانطوریکه مشاهده می شود گرفتن فرنوم با پنس هموستات باعث ترومای لب می شود و حتماً نیاز به آسیستان جهت نگهداری پنسها خواهد بود. در تکنیک Z پلاستی تکنیک پیچیده است و اغلب همکاران کم تجربه از انجام آن خودداری می کنند.

تکنیک پیشنهادی و شرح آن

ابتدا بیحسی لوکال در دو طرف فرنوم باگزیلوکائین همراه با 1:80000 آدرنالین انجام می گردد. سعی گردد که با تزریق بیش از حد ماده بیحسی باعث تورم فرنوم و اشکال در تشخیص حدود آن و بافت مجاور نشویم، سپس با کشش لب بالا حدود فرنوم مشخص می گردد، ابتدا با قیچی برش از قسمت لبی فرنوم انجام می شود و برش شامل تمام اتصال فرنوم حتی مقداری از بافت زیرین آن نیز می گردد، زاویه قیچی بستگی به توسعه فرنوم دارد، و هرگاه توسعه فرنوم به خط لب باشد زاویه قیچی بدان سمت تمایل پیدا می کند، اگر خونریزی زیاد بود می توان با تزریق مقداری ماده بیحسی و یا فشار گاز مرطوب از خونریزی جلوگیری نموده و یا آنکه قبل از برداشتن قسمت لثه ای فرنوم این قسمت را بخیه نمود.

باعث کشش لثه و نتیجتاً باعث گیر غذایی و ایجاد آماس خواهد شد و همچنین مشکلات مسواک زدن در این رابطه را نیز تذکر داده است. همانطورکه ذکر گردیده فرنوم لبی فك بالا بیشتر مورد توجه ارتودنتیستها بوده و باعث اظهار نظرات مختلف گردیده است که گاهی این نظرات متناقض است.

بهرصورت با مطالعات و اظهار نظرات کوناگون برداشتن فرنوم در رابطه با درمان موفقیت آمیز بستن فضای بین دو ثنایای میانی بالا توسط اغلب ارتودنتیستها پیشنهاد می گردد.

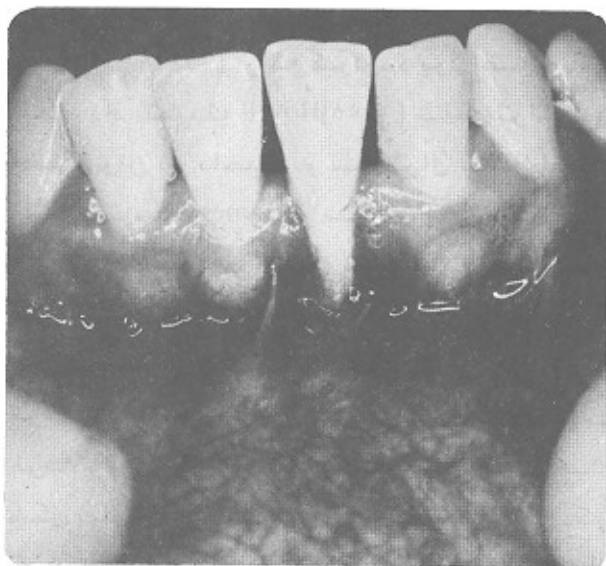
از نقطه نظر سلامت نسوج پریودنتال همانطوریکه ذکر کردید فرنوم در موارد مختلف می تواند مشکل ایجاد نماید نظیر تروما به لثه هنگام مسواک زدن، ضایعات لثه و تحلیل لثه، تجمع پلاک زمینه ساز و توسعه ضایعات پریودنتال خواهد شد. تکنیکهای اولیه در رابطه با برداشتن فرنوم توسط Goldman (1949) و Goldman (1952) پیشنهاد کردید. Gottsegen در تکنیک برداشتن فرنوم همراه با عمق کردن وستیبول که توسط Kazan-jian (1924-1925) ارائه گردیده بود اصلاحاتی انجام داد. تکنیک Hovell (1958) شامل تراشیدن استخوان در ناحیه دو سانترال بالا و ایجاد اسکار توسط James در سال (1967) پیشنهاد می گردد تکنیکهای اولیه تا به امروز معایب و مزایای داشتند که از ایجاد تروما و تحلیل استخوان تا مشکل تکنیک را می توان برشمرد. بعضی از تکنیکهایی که جهت فرنکتومی فك بالا پیشنهاد گردیده اند بوسیله شکل نمایش داده می شوند و همانطوریکه ذکر کردید از نظر تکنیک ساده نیستند و بعضاً نتیجه مطلوب ندارند.

مشکلات ذکر شده جلوگیری خواهد شد. استفاده از خمیرهای پرپودنتال اجباری نیست و جهت راحتی بیمار و تمیز نگاهداشتن ناحیه عمل ترجیحاً به مدت يك هفته الی ده روز استفاده می شود.

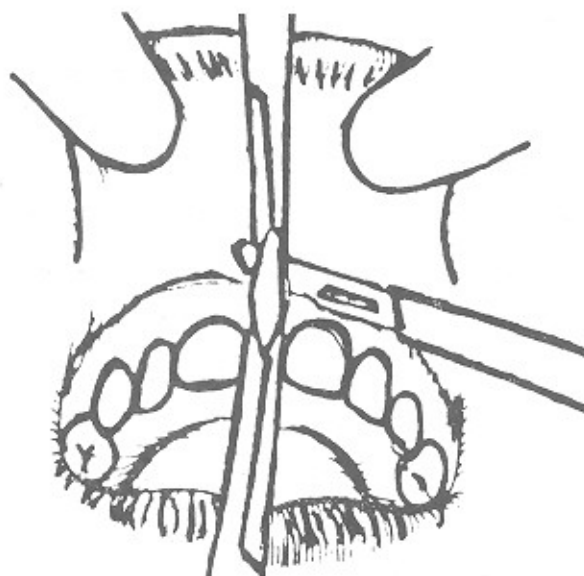
نتیجه: با توجه با تکنیک های پیشنهادی و روش کار نتایج زیر حاصل می گردد

- ۱- سهولت در عمل جراحی.
- ۲- عدم نیاز به کمک در جراحی.
- ۳- جلوگیری از تروما به لب توسط پنس هموستات.
- ۴- باقی نماندن زائده کوچکی از فرنوم در منتهی الیه قسمت لبی فرنوم که همیشه باعث شکایت بیماران در رابطه با مسئله زیبایی به هنگام خندیدن و صحبت کردن است که لزوم جراحی مجدد را گاهی اوقات ایجاد می نماید.
- ۵- حفظ شکل پاپیل بین دندان.

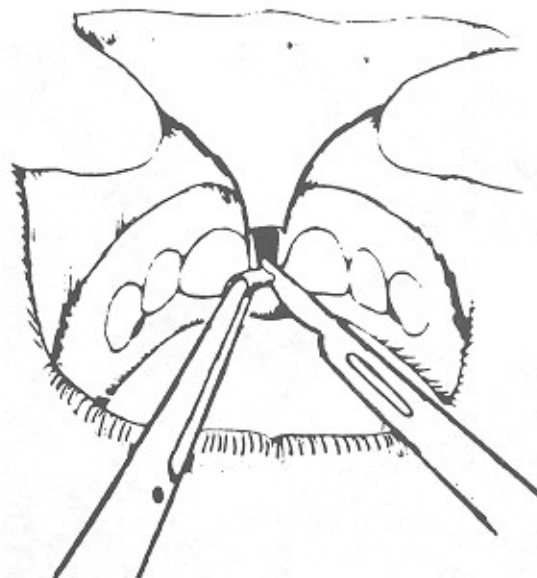
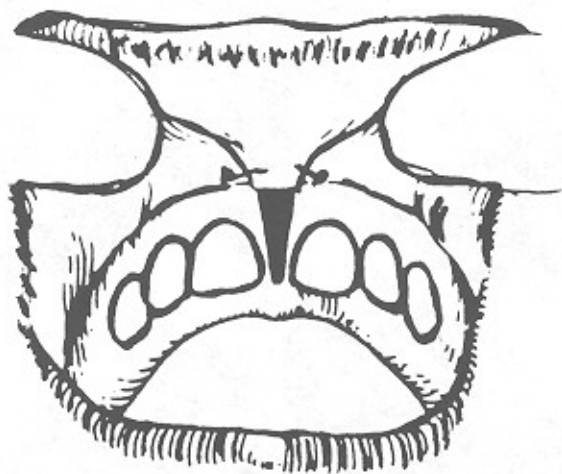
قسمت دوم برش شامل قسمت لثه ای فرنوم می باشد، عمق برداشت بافت و زاویه قیچی بستگی به حجم بافت موجود دارد به نحویکه پس از بخیه زدن در قسمت لبی و همچنین لثه ای هیچگونه برجستگی وجود نداشته و خط بخیه بصورت خط مستقیم و صاف و بدون هر گونه برجستگی باشد. اگر کشش فرنوم هدف بود و بستن دیاستم موجود در طرح درمان ارتودنسی منظور نگردیده بود ضرورت برداشتن بافت بین دو دندان وجود ندارد که با برداشتن این بافت باعث اشکال در زیبایی همچنین صحبت کردن بیمار خواهیم شد، ولی اگر بدنتبال فرنکتومی درمان ارتودنسی نیز بایستی انجام شود برداشتن مقدار یا تمام حجم بافت همبند بین دو دندان سانترال با روشی ساده بدون ایجاد نقیصه ای در شکل پاپیل بین دودندان با بیستوری شماره ۱۱ و ۱۵ بشکل دو نوذنقه که از قاعده کوچک درخط میانی بهم مربوط هستند انجام گرفته و پس از برداشتن بافت و بخیه زدن لبه های زخم شکل پاپیل حفظ گردیده و از



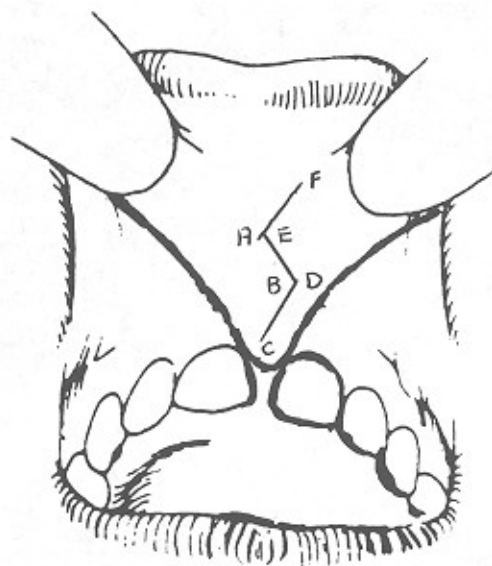
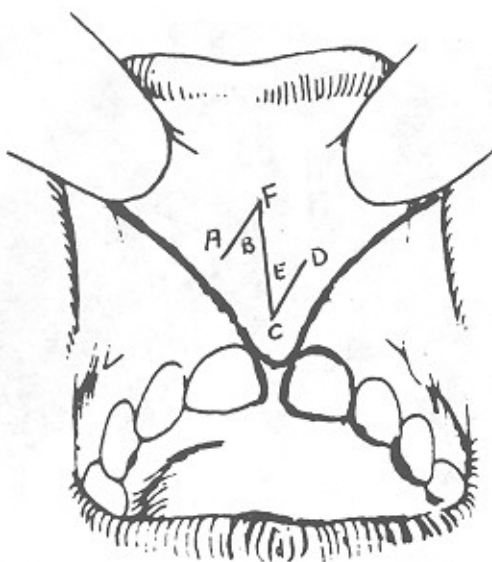
تحلیل لثه و تجمع پلاک در اثر فرنوم لابیال فك پائین



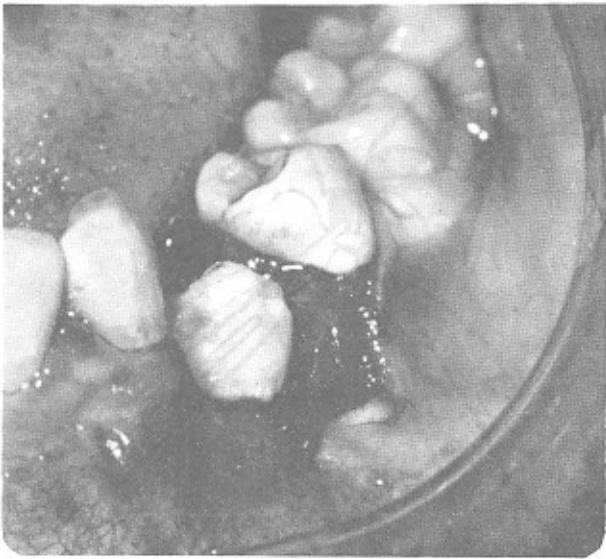تکنیک معمول فرنکتومی لابیال فك بالا



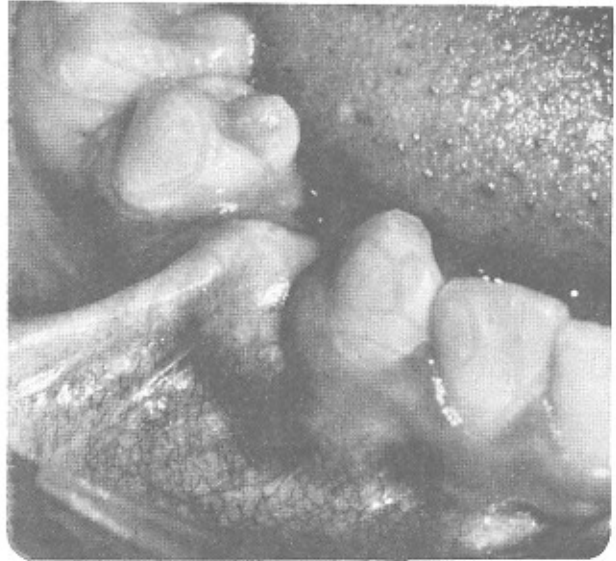تکنیک فرنوتومی لابیال فک بالا



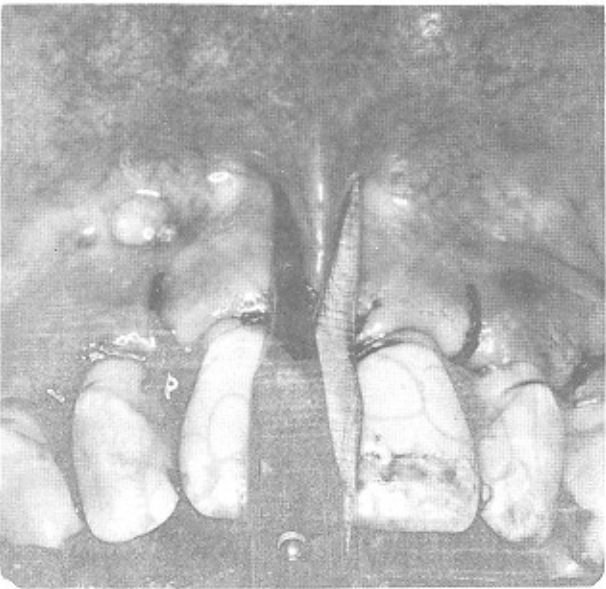روش Z پلاستی فرنوم لابیال فک بالا



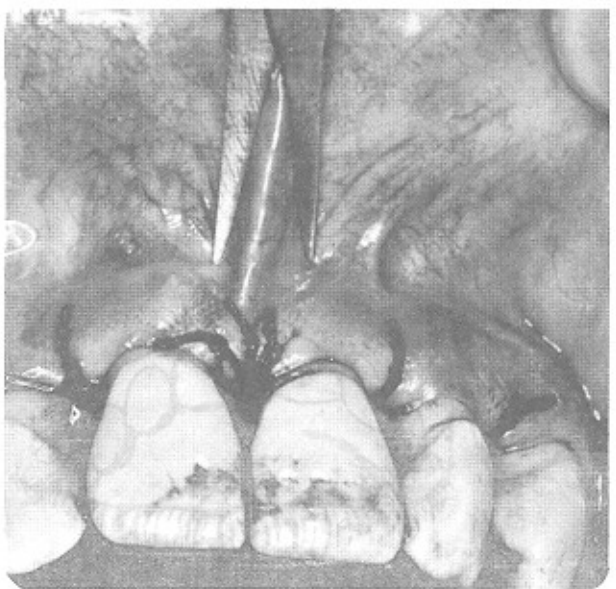
با تکنیک فرنوتومی با قطع فرنوم و حذف کشش آن لثه چسبنده نیز حفظ می گردد.



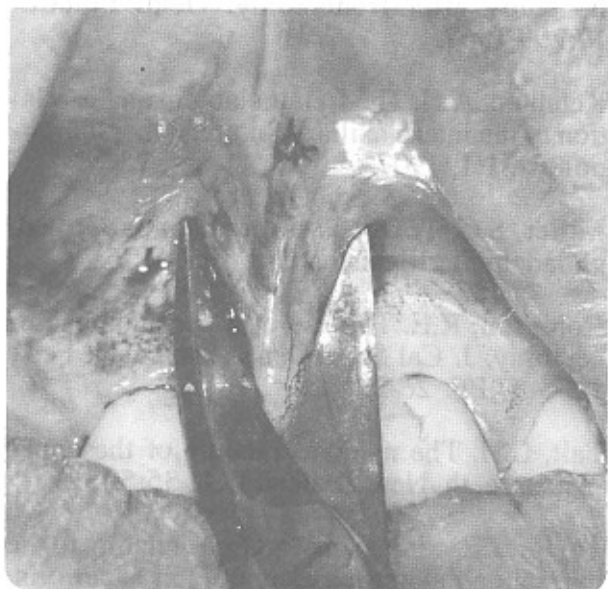
فرنوم لابیال باکال فک پائین در ناحیه پرمولر اول



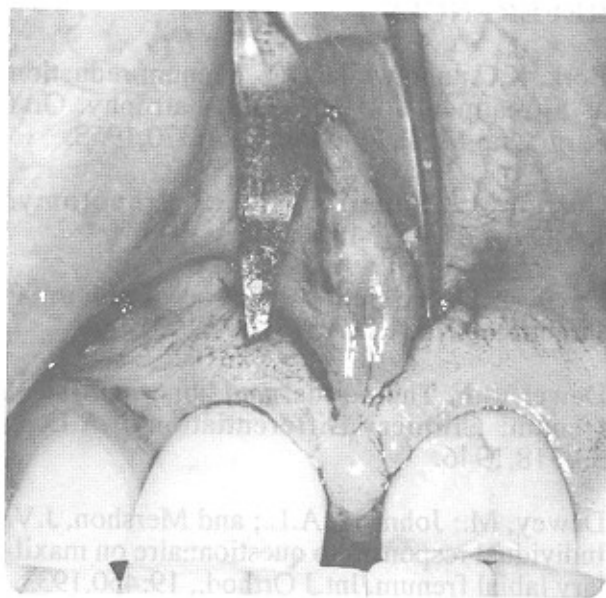
تکنیک کاربرد قیچی در قسمت لثه ای فرنوم جهت فرنکتومی V پلاستی



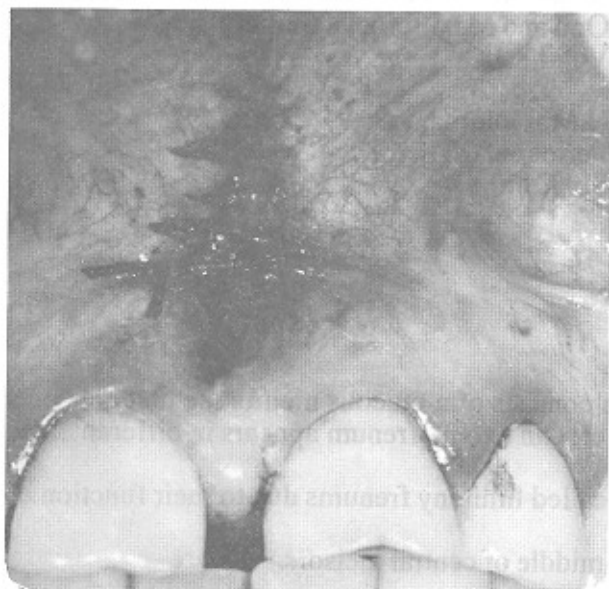تکنیک کاربرد قیچی در قسمت لابیال فرنوم جهت فرنکتومی V پلاستی



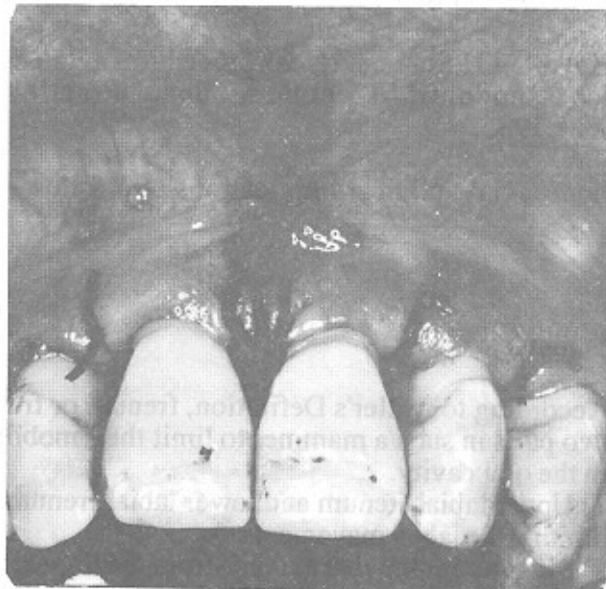تکنیک کاربرد قیچی در قسمت لثه ای فرنوم جهت فرنکتومی V پلاستی



تکنیک کاربرد قیچی در قسمت لابیال فرنوم جهت فرنکتومی V پلاستی



بخیه ناحیه جراحی و حذف فرنوم مشاهده می گردد.



بخیه ناحیه جراحی و حذف فرنوم مشاهده می گردد.

REFERENCES

Bork, K.C.; and weiler, J.E. Frenum reduction as a treatment for Periodontal atrophy. Oral Surg. Oral Med., Oral Path.; 11:370,1958.

Curran, M. Superior labial frenotomy. J.A.D.A., 41:419, 1950.

Davis, A.D. Surgical correction of abnormal frenum labii. J.A.D.A.;18: 292,1931.

Dewel, B.F. The normal and abnormal labial frenum: Cilinical Differentiation J.A.D.A. 33:318,1946.

Dewey, M.; Johnson, A.L.; and Mershon, J.V. Individual responses to questionnaire on maxillary labial frenum. Int.J Orthod., 19:450,1933.

Gottlied, B. Tissue changes in pyorrhea.J.A.D.A., 14:178,1927.

Gottsegen,R.Frenum postion and vestibule depth in relation To gingival health. Oral Surg., Oral Med., Oral Path., 7:1069,1954.

Hileman, A.C. Surgical repositioning of vestibule and frenums in periodontal disease. J.A.D.A. 55:676,1957.

Hovell, J.H.Some surgical procedures related to orthodontic Treatment. dent. Practit., 9:21,1985.

James, G.A. clinical implications of a follow-

up study after frenectomy. Dent. Practit., 17:299,1967.

Ketchum, A.H. The frenum labium and is relation to the intermaxillary Suture. Amer. Orthodontist, 1:1, 1907.

Miller, S.C. Textbook of periodontia. 3rd ed. philadelphia: Blakiston Co., 1950,P.764.

Robinson, R.E. The use of a periodontal frenectomy. J. Cal State Dent. Assn., Jan. Feb., 1956-57,PP. 26-29.

Tait, C.H. The median fraenum of the upper incisor teeth. New Zealand D.J., 35:5,1929.

Taylor, J.E. clinical observations relating to the normal and abnormal frenum labii superioris. Am.J. Orthod. and Oral Surg., 25:646,1939.

Thoma, K.H. Oral Surgery. 2nd ed. St. Louis: The C.V. Mosby CO.;1949,PP.197-201,214-21.

Whinston, G.J. The frenectomy and mucobuccal fold Resection Utilized in periodontal therapy.N.Y. State Dent. J. 22:495,1956.

Daniel M. Laskin
Oral and Maxillofoeial Surgery
Volume II

H.M. Goldman, D. W. Cohen
Periodontal Theropy
Six Edition.

Summery:

According to Miller's Definition, frenum or frenulum consists of a mucous membrane that connects two parts in such a mammer to limit their mobility to certain extent. frenum appears in different sites in the oral cavity.

- 1) Upper labial frenum and lower labial frenum, also called limiteny frenums due to their function of limiting the labial movemnts.
- 2) Lingual frenum that extends from the lingual to the middle of central incisors.
- 3) Upper and lower frenums at the premolar regions.

Frenum could be either simple consisting of a single layer or compound, consisting of multiple layers. There will beno problem, if the frenum's attachment isatthe mucu gingival line mucosa however, as it progresses toward the border of free gingiva, problems due to high frenums may arise. frenum's importhance in producing lesions and reoccurances, is often neglected in periodontal and orthodontic treatments. A precise and thocough investigation is needed regarding the relationship between labial frenums and bone resorption in central incisors, diastemas and tooth mobility.